

Akupunktur interdisziplinär – ganzheitliche Aspekte bei Tinnitus und Vertigo

H. Sauer

Summary

The majority of non-auditory tinnitus or non-otogenic vertigo patients in ENT practice has a muscular imbalance/dysfunction at the cervical segment – in a sense a misalignment. Frequently temporomandibular joints are involved (cranio mandibular dysfunction [CMD]).

Posture and balance of the human being are decisive controlled by the neck through proprioceptors, which are located in the head joints and their muscles – in contrast to other joints in many cases in a larger number. These are in turn – neuroanatomically proved – connected to the brain stem nerves, which then again are closely linked to each other.

This offers an interdisciplinary therapeutic approach: Even for the non-manual medically trained ENT or dental colleagues, it is possible to identify so called blockages in the cervical segment. Disturbing afferents are stopped by affecting the receptors: This is done by means of oral acupuncture, injection acupuncture, neural therapy and with gentle traction and mobilization of the cervical spine (CS). It is thus possible to compensate imbalances and alleviate the radiating symptoms. In vertigo patients there is often a spontaneous improvement of the previously pathological Unterberger-pedaling test after initial treatment.

Keywords

Axial symmetry, deafferentation, brainstem irritation, proprioception, somatosensory system.

Zusammenfassung

Der Großteil der nicht-auditorischen Tinnitus- oder nicht-otogener Vertigopatienten in der HNO-Praxis weist eine muskuläre Dysbalance/Dysfunktion – gewissermaßen eine »Schieflage« – im zervikalen Segment auf. Häufig sind Kiefergelenke mit einbezogen (kranio-mandibuläre Dysfunktion [CMD]). Körperhaltung und Gleichgewicht des Menschen werden maßgeblich vom Nacken über die Propriozeptoren gesteuert, die in den Kopf Gelenken und deren Muskeln – im Gegensatz zu anderen Gelenken in vielfach höherer Anzahl – vorhanden sind. Diese sind wiederum – neuroanatomisch nachgewiesen – mit den Hirnstammkernen verbunden, die wiederum untereinander eng vernetzt sind.

Hier bietet sich ein interdisziplinärer therapeutischer Ansatz: Auch für den nicht manualmedizinisch geschulten HNO- oder zahnärztlichen Kollegen ist es möglich, sogenannte Blockierungen im zervikalen Segment zu erkennen. Störende Afferenzen werden durch Beeinflussung der Rezeptoren gestoppt: Dies geschieht mittels Ohr-, Mund-, Schädel, Nadel- und neural/mesotherapeutischer Injektoakupunktur. Den Abschluss bilden osteopathische Traktion und Mobilisierung der Halswirbelsäule (HWS). So gelingt es, Dysbalancen auszugleichen und die ausstrahlende Beschwerdesymptomatik zu lindern. Bei Schwindelpatienten kommt es nach der Erstbehandlung nicht selten spontan zu einer Besserung des vorher pathologischen Unterberger-Tretttests.

Schlüsselwörter

Achsensymmetrie, Deafferenzierung, Hirnstammirritation, Propriozeption, somatosensorisches System.



Abb. 1: Echte periphere Schwindelformen – wie hier von Wilhelm Busch so treffend skizziert – sind in der Praxis die Ausnahme (Quelle: W. Busch: Die Haarbeutel)*

Einleitung

Der Tinnitus ist immer noch die »Crux medicorum«. Die Behandlung solcher Patienten gehört nicht gerade zu den Favoriten im Behandlungsbereich. Tipps wie »Heilkraft der Gewöhnung« oder »Nichtinhören« zählen zu den gängigen Empfehlungen – vorausgesetzt, eine gewissenhafte Ausschlussdiagnostik ist erfolgt.

40% der Bevölkerung kennen den Tinnitus. Nach Angaben der Tinnitus-Liga leiden über 2,5 Millionen Patienten unter ständigem Tinnitus, wobei 1 Million besonders stark betroffen seien (4). Diese zählen zu den Stufen 3 und 4 der Tinnitus-Belastungsskala nach Goebel (9). Sie sind in ihrer Lebensqualität derart beeinträchtigt, dass Komorbiditäten wie Panikattacken, Schlafstörungen, Unkonzentriertheit und anderes mehr

* Dank für die Recherche an das Grafikstudio Robert Chlad, München

Tabelle

Behandlungsprinzipien bei Schwindel

Akuter vestibulärer Schwindel und echter Lagerungsschwindel:

Kein Fall für primäre Akupunktur, Behandlung wie frischer Hörsturz. Eventuell sogar Befreiungsmanöver (cave: Exazerbation)

Chronischer (nicht otogener) Schwankschwindel, symptomatischer Lagerungs- oder Menièreschwindel:

Schwerpunkt von Akupunktur- und Neuraltherapie. Deutliche Besserung möglich (nach Ausschlussdiagnostik):

- Durch Unterbrechung pathologischer muskulärer Verspannungsbögen
- Durch Beeinflussung gestörter Proprio- und Nozirezeption

auftreten. Die Autoren sprechen in diesem Zusammenhang von somatosensorischem Tinnitus.

Die Psychosomatik sagt, dass Tinnitus häufig dann auftritt, wenn »Unstimmigkeiten zwischen Innen und Außen« bestehen beziehungsweise das eigene Leben »nicht mehr stimmig ist« (17). Darauf beruhen die erstmals im Münchner Zentrum für integrative HNO-Medizin (ZIHM) der HNO-Klinik Dr. Gaertner (15, 17) angebotenen teilstationären multimodalen Behandlungsstrategien mit ihren kognitiven, psychologischen, psychosomatischen, ergo- und physiotherapeutischen Ansätzen (9, 10, 17).

Schwindel, Vertigo oder Taumel ist primär ein Symptom, bei dem zunächst ein organischer, internistischer oder auch raumfordernder Prozess ausgeschlossen werden muss. Zum eigenständigen Syndrom wird Schwindel dann, wenn eines der sensorischen Systeme, das Innenohr, die Augen oder – für die Praxis besonders wichtig – das somatosensorische System, also die Tiefensensorik mit den Proprio- und Nozirezeptoren der kleinen Gelenke und Muskelspindeln, betroffen ist (1, 10, 13, 14, 16, 22, 23, 25, 27).

Man kann dies auch als somatosensorischen Schwindel beziehungsweise (zervikogenen) Rezeptorschwindel bezeichnen (21).

Begriffe wie »Hirnstammirritationsyndrom« (12) und bestimmte Formen der »vestibulären Migräne« haben die gleiche Genese. Dies ist in der Praxis die häufigste Schwindelform und beinhaltet die vielen menièriformen und lagerungsschwindelähnlichen Fälle.

Der echte Morbus Menière mit seinen perakuten Drehschwindelattacken und der echte benigne paroxysmale Lagerungsschwindel sind rein periphere Schwindelformen und in der Praxis seltener zu sehen – und wenn, dann nur im anfallsfreien Intervall. Somatosensorische Schwindelformen sind – rezeptorenvermittelt – von der Genese her folgerichtig den zentralvestibulären Schwindelformen zuzuordnen (21). Sie sind weniger akut, dafür aber anhaltender mit gleichwohl großem Leidensdruck der Betroffenen. Sie leiden oft mehr als Schmerzpatienten.

Gemeinsam haben Tinnitus- und Schwindelpatient in über 90% eine segmentale neuromuskuläre Dysfunktion/Dysbalance im zervikalen Segment (6, 10, 12, 13, 22, 23). Diese sind erkennbar an sogenannten *Blockierungen* – also reversiblen Funktionsstörungen an:

- Muskelhartspann,
- Druckschmerzen,
- Bewegungsstörungen.

Solche Befunde kann auch der nicht manualmedizinisch geschulte Kollege leicht am zervikokraniellen Übergang erkennen, insbesondere im Bereich des Atlasquerfortsatzes unterhalb der Mastoidspitzen. Häufig sind Funktionsstörungen der Kiefergelenke gleichzeitig vorhanden. Diese liegen anatomisch in unmittelbarer Nachbarschaft der Kopfgelenke und sind muskulär gleichgeschaltet. So ist zum Beispiel keine Mundöffnung ohne Fixation der Nackenmuskulatur möglich, (20).

Therapeutische Maßnahmen

Hier ist der Ansatz für interdisziplinäre, ganzheitliche, muskelrelaxierende, ausgleichende, therapeutische Maßnahmen wie zum Beispiel Mundakupunktur (6, 7), Injektoakupunktur (19), aber auch Neural/Mesotherapie (5) und sanfte osteopathische mobilisierende HWS-Therapie (1, 2, 13, 14, 22) (Tab). Es ist eine osteopathische Behandlung über die Propriozeptoren (2). Diese finden sich in den Kopfgelenken und deren Muskelspindeln, die hier in 100-fach höherer Dichte als in anderen Körpergelenken vorhanden sind. Sie stellen so ein akzessorisches Sinnesorgan für die Gleichgewichtsregulation dar (24). Sie haben direkte neuroanatomische Verbindungen zum Hirnstamm (16).

Der Mensch ist im Gegensatz zum Fisch wie alle höheren Wirbeltiere auf ein zwischen Kopf und Rumpf geschaltetes Kontroll- und Steuerungsorgan angewiesen, welches über das motorische System mit ihren sensiblen Nervenendungen in Gelenk- und Muskelrezeptoren (25) – den Proprio- und Nozirezeptoren des Nackenrezeptorenfelds (20), verschaltet ist.

Entwicklungsgeschichtlich ist der Kopfhalteapparat mit seinen Gelenken noch sehr jung und entsprechend anfällig. Das zeigt sich schon beim immer häufigeren Schulkopfschmerz der Kinder mit der sogenannten Kopfgelenk-induzierte Symmetrie-Störung (KISS-Syndrom).

Auf den Hirnstamm, speziell den sensiblen Trigemuskern, gelangen somatosensorische Afferenzen (12). Zusätzlich münden hier spinale Afferenzen aus dem oberen Zervikalsegment. Der Nervus trigeminus ist der einzige Hirnnerv mit spinaler Beteiligung, weshalb auch vom Nucleus trigemino cervicalis gesprochen wird (26). Das trigeminale Kerngebiet steht durch seine Ausdehnung zu fast allen anderen Kernen in engster räumlicher, auch funktioneller Beziehung und ist deshalb bei somatosensorischen Fehlinformationen aus der Peripherie entsprechend irritationsanfällig (Abb. 3).

Diese neuroanatomischen und physiologischen Tatsachen, die sich bei Tinnitus- als auch bei Schwindelpatienten klinisch in Symmetriestörungen (»Schieflage«) äußern, führen zu der Überlegung, segmentale Afferenzströme zu unterbrechen. Hiermit können muskuläre Dysbalancen, Fehlhaltung und Blockierung aufgehoben sowie eine Achsensymmetrie wieder hergestellt werden.

Therapeutisches Vorgehen

Zu Beginn der Behandlung wird für zirka 10–20 Sekunden der spinovestibuläre Test nach *Unterberger* durchgeführt. Oft zeigen sich Seitabweichung, Drehungen, Unsicherheiten bis zu Ataxien.

Als Basisbehandlung hat sich hierfür die Mundakupunktur nach *Gleditsch* – modifiziert nach *Sauer* – bewährt (Abb. 3): Im sogenannten Retro-mularraum nach *Gleditsch* – Bereich eines fiktiven 9-er Zahns – werden in der Region der aufsteigenden Mandibularkante beidseits intramuköse Quaddeln mit einem schwach-prozentigem Anästhetikum (Procain 0,25% oder 0,5%-iges Xyloneural) gesetzt. Man benutzt hierzu eine Tuberkulinspritze mit feiner 0,30-er Kanüle. Im Bereich der Umschlagsfalten sind die Quaddeln schmerzfrei. Mit Handschuh oder Gummifingerling massiert man mit dem Zeigefinger den Injek-

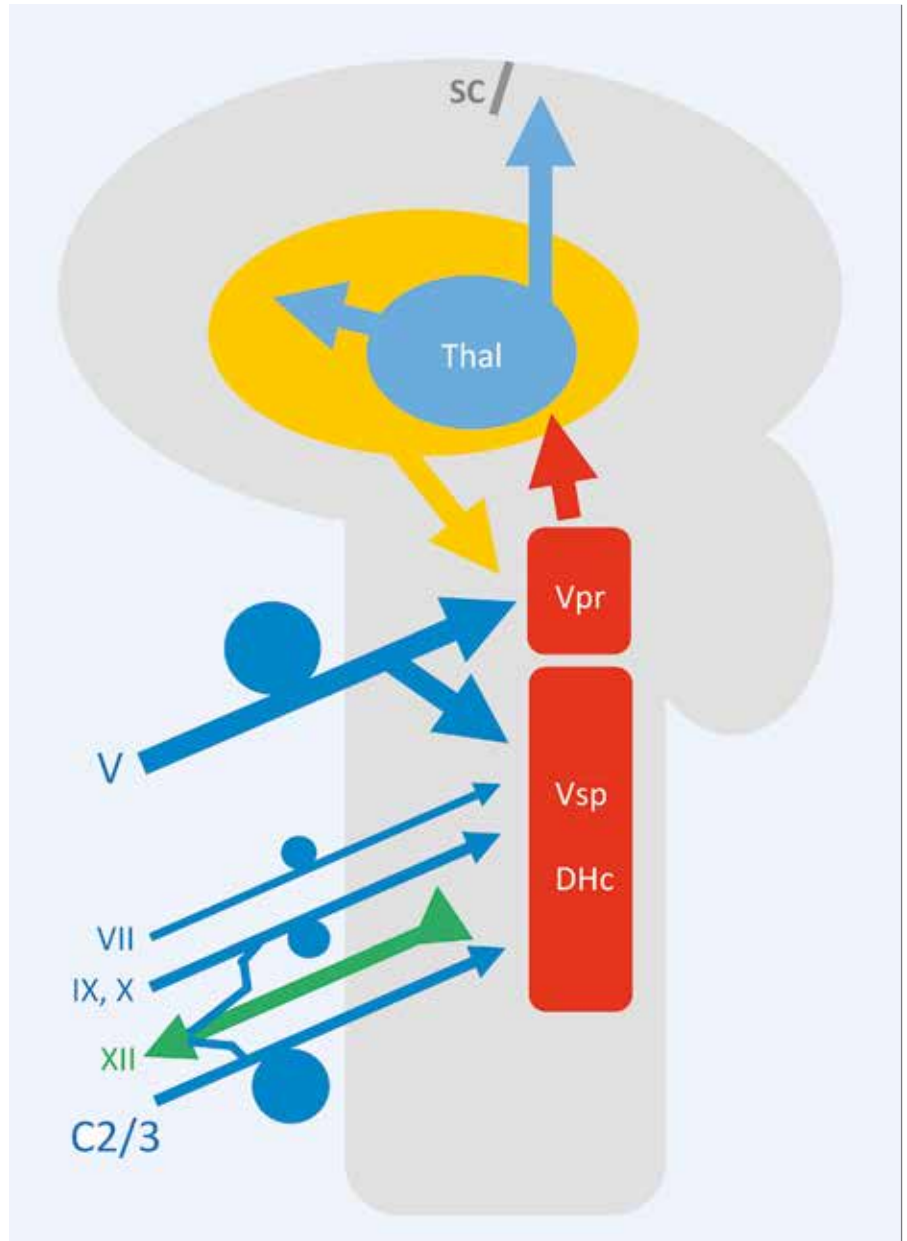


Abb. 2: Konvergenzschema: Schema der sensorischen Trigemuskern (rot) und der Konvergenz von Afferenzen (blau) der Hirnnerven V, VII, IX und X sowie der oberen Zervikalnerven (C2/3) im spinalen Trigemuskern (Vsp), der nahtlos ins zervikale Hinterhorn (DHc) übergeht. Der motorische N. hypoglossus (XII, grün) führt in seinem peripheren Verlauf Afferenzen (blau), die er von den oberen Zervikalnerven und vom N. vagus »borgt«. Der spinale Trigemuskern-Hinterhornkomplex und der sensorische Trigeminiushauptkern (Vpr) projizieren über den Thalamus zum Kortex, wobei sowohl primär-sensorische (grau; sc = Sulcus centralis) als auch limbische (orange) Kortexareale angesteuert werden. Aus dem limbischen System und mit ihm assoziierten Hirnstammarealen (periaquäduktales Grau, pontomedulläre Kerne) steigen Bahnen des endogenen schmerzmodulierenden Systems ab zum Trigemini-Hirnstammkomplex (orangefarbener Pfeil) (© W. Neuhuber, mod. nach [16])

tionsbereich, um damit das Medikament an die zahlreichen Rezeptoren, insbesondere die des Nervus glossopharyngeus (N. IX) heranzutragen. Man hat hiermit retrograd Zugang

zum Hirnstamm. Die Behandlung hat außerdem Einfluss auf den Musculus pterygoideus beidseits, insbesondere den Mundöffner Musculus pterygoideus lateralis.

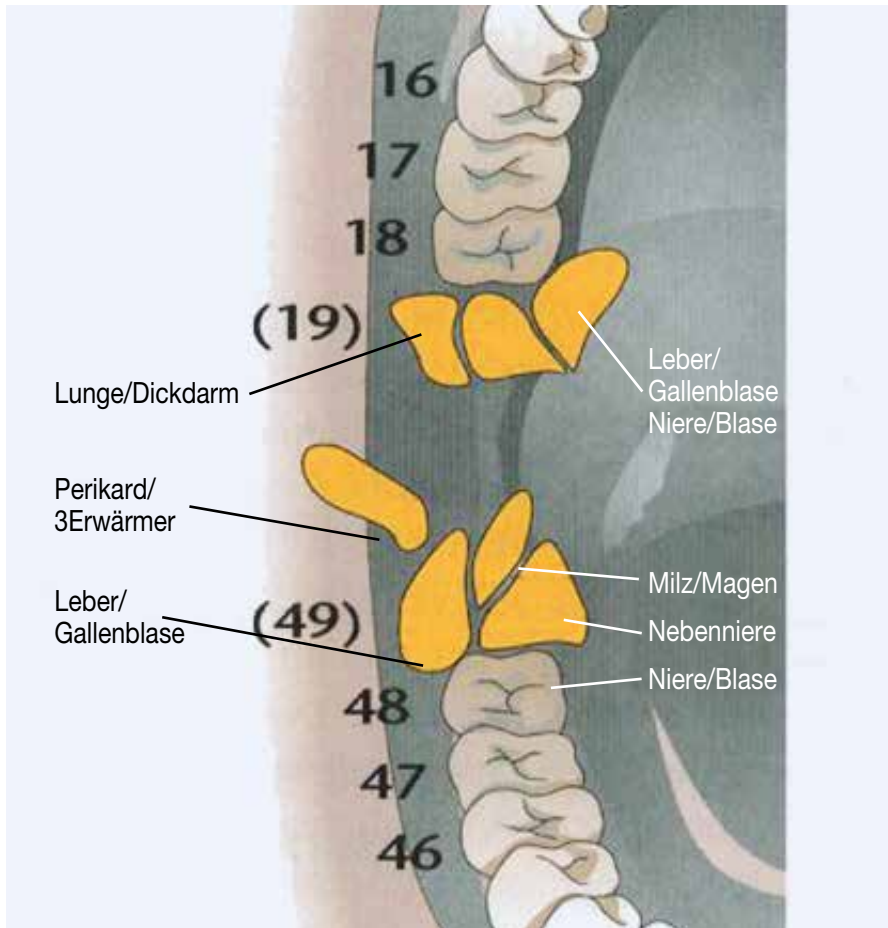


Abb. 3: Retromolarpunkte. Alle Funktionskreise auf engstem Raum. Segmentaler Zugang zum oberen Zervikalbereich und zum Hirnstamm (© Aus: Gleditsch JM, Ogal HP [2002]: MAPS: Mikro-Aku-Punkt-Systeme. Grundlagen und Praxis der somatotopischen Therapie. 2. Auflage, Hippokrates, Stuttgart)

Das enorale Vorgehen wird von den Patienten im genannten Bereich als absolut schmerzempfindlich bei halbgeöffnetem Mund toleriert. Im Retromolar-Raum sind außerdem Repräsentationszonen aller Körpermeridiane, die hier zusammenlaufen. Insofern handelt es sich bei der Mundakupunktur auch um eine ganzheitlich-somatische Therapie über die Körpermeridiane (Abb. 3).

Als zweiter Behandlungsschritt erfolgt eine neuraltherapeutische Behandlung an den sogenannten Windpunkten des zervikokraniellen Übergangs und speziellen Akupunkturpunkten im Sinne einer mesotherapeutischen Neuralakupunktur (18) (Abb. 4).

Die »Hafenrundfahrt« beginnt bei den präaurikulären Akupunkturpunkten wie 3 Erwärmer 21 (Tor des Ohrs),

Dünndarm 19 (Palast des Hörens) und Galle 2, wie auch Magen 7 (Kiefergelenk). Retroaurikulär: 3 Erwärmer 17, zwischen Mastoid und Gehörgangsschlauch, außerdem folgen Injektionen an die Steuerpunkte der HWS am Atlasquerfortsatz (C1) unter dem Mastoid und den Steuerpunkten der HWS Galle 20 und Blase 10.

Es folgt eine passive Mobilisation der Nacken- und Halsmuskulatur mittels postisometrisch osteopathischer Relaxation, ein »Behandeln«, das als »Extensionsmassage« auf den HNO-Kollegen *Domnik* zurückgeht (3). Hierdurch kommt es zu einer Anregung des Lymphflusses und Lymphstau wird aufgehoben.

Diese manuellen Behandlungsmaßnahmen werden vom Patienten als

sehr wohltuend empfunden. Anschließend werden dem Patienten Dehnübungen für den Nacken gezeigt und er wird aufgefordert, mehrfach aktiv beide Schultern zu heben (»bis zu den Ohren«), eine Übung, die sich auch für den Alltag im Büro eignet. Die Arme sollten hierbei dem Körper anliegen (Abb. 5).

Als dritte Behandlungsform kommt nach den zwei Basisbehandlungen die Akupunkturnadelung – gewissermaßen als Krönung – zur Anwendung: Sowohl bei Tinnitus- als auch bei Schwindelpatienten werden die Punkte der neuen Schädelakupunktur nach *Yamamoto* (YNSA) an der Stirnhaargrenze genadelt (Abb. 6). Speziell die Punkte A für Kopf/Nacken, außerdem der Akupunkturpunkt Extra 1/PAM3 – der sogenannte Wunderpunkt an der Nasenwurzel. Am Ohr wird der Punkt 29 für den zervikokraniellen Übergang C0/C1 genadelt. Der Akupunkturpunkt Dünndarm 3 am Kleinfingergrundgelenk, als Schlüsselpunkt für die aufrechte Körperhaltung, als auch Dickdarm 4 zwischen Daumen und Zeigefinger als immunstimulierender Punkt (Abb. 4).

Speziell bei Tinnituspatienten erfolgen zusätzlich die Nadelung der Ohrpunkte nach *Yamamoto* am oberen äußeren Drittel der Stirn der jeweiligen Seite.

Bei Schwindelpatienten erfolgen Nadelpunkte der sogenannten Schwindelpunkte nach von *Steinburg* (in 6) auf der Antitragusoberkante. Patienten mit zusätzlicher kranio-mandibulären Dysfunktion erhalten eine Nadel im hinteren oberen Aurikularbereich, der Repräsentationszonen für das stomatognathes System.

Vorgegangen wird bei den Nadelungen nach der sogenannten »Very Point«-Methode nach *Gleditsch*: Mit leichten Stichlungen bei abgestützter Handkante sucht man die empfindlichste Stelle des Punktareals. Diese wird vom Patienten durch Zucken oder sonstige Äußerungen bestätigt.

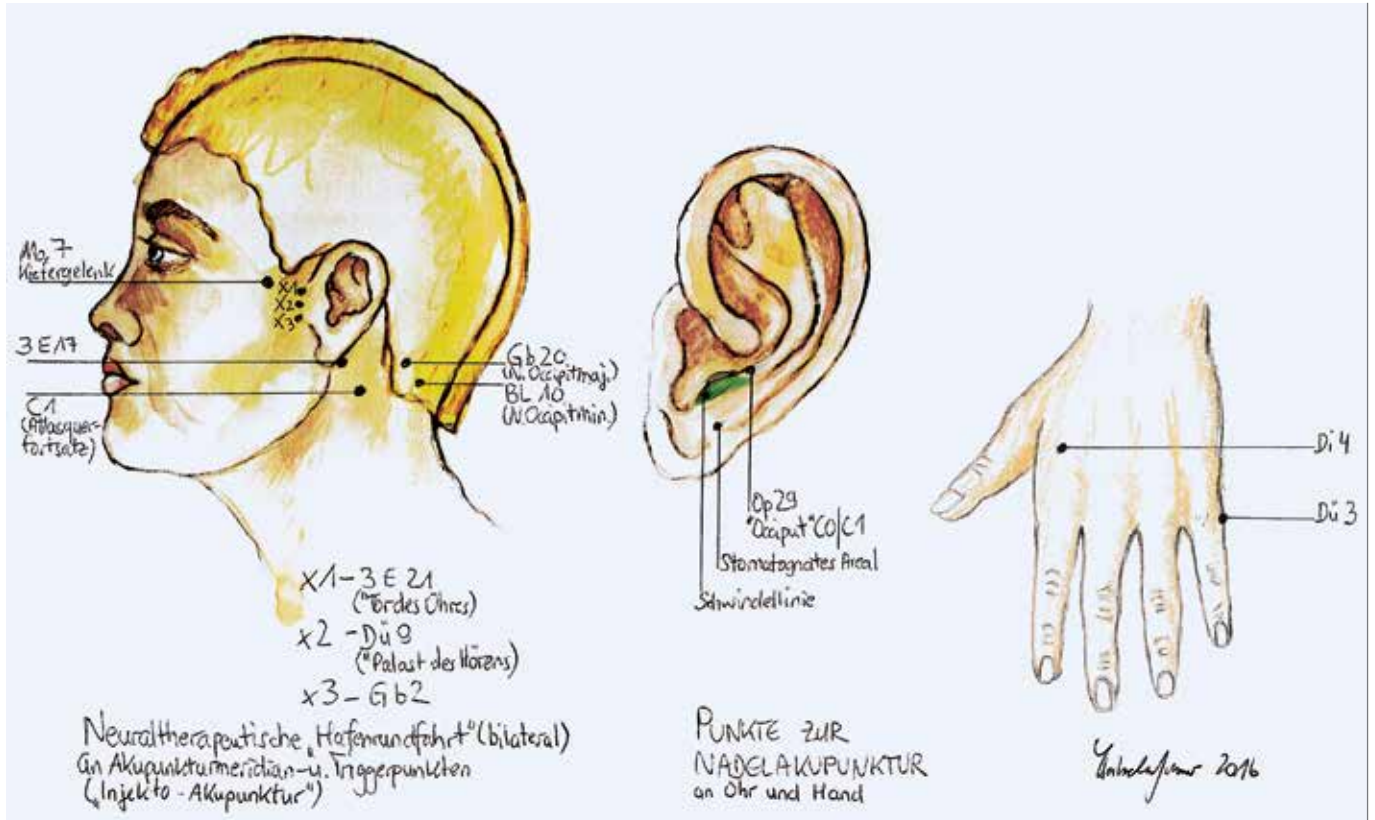


Abb. 4: Übersicht zur Neuralakupunktur mit den speziellen Akupunkturpunkten

Ergebnisse

Es wird in der Regel zweimal wöchentlich behandelt, insgesamt fünf- bis sechsmal. Wenn nach der Hälfte der Behandlung keine Besserung eintritt, ist es Grund, nochmals diagnostische Überlegungen anzustellen. Normal ist allerdings eine in der Naturheilkunde initiale Verstärkungsreaktion, auf die man den Patient hinweisen sollte. Bei Schwindelpatienten ist oft unmittelbar nach der ersten Behandlung eine Besserung oder gar Seitumkehr des vorher pathologischen spinovestibulären Tests nach *Unterberger* zu erkennen, was für den Patienten oder für willkommene Begleitpersonen sehr überzeugend ist. Auch für den Therapeuten ist dies eine Bestätigung für die zugrundeliegende Schwindelgenese.

Bei Tinnituspatienten zeigt die Erfahrung, dass eine volle Beschwerdefreiheit nur sehr selten ist, jedoch wird eine Linderung der Intensität oder eine Frequenzänderung angegeben oder der Tinnitus wird nicht mehr als so

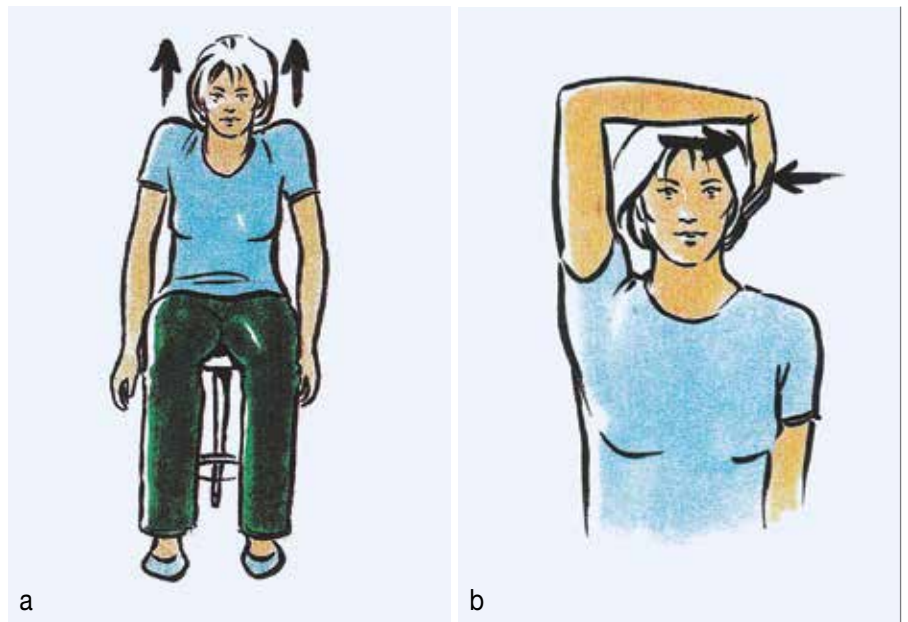


Abb. 5a und b: Dehnübungen für den Nacken

stark oder lebensqualitätsmindernd empfunden.

Ausschlusskriterien sind der akute Tinnitus oder der akute Schwindel. Hier erfolgt das gewohnte Behandlungs-

schema wie bei frischem Hörsturz. Wenn dies vom Patienten nicht gewünscht wird oder anderweitige initiale Therapien bereits erfolgt sind, ist dies zu dokumentieren und es kann dann ohne Einschränkung mit der

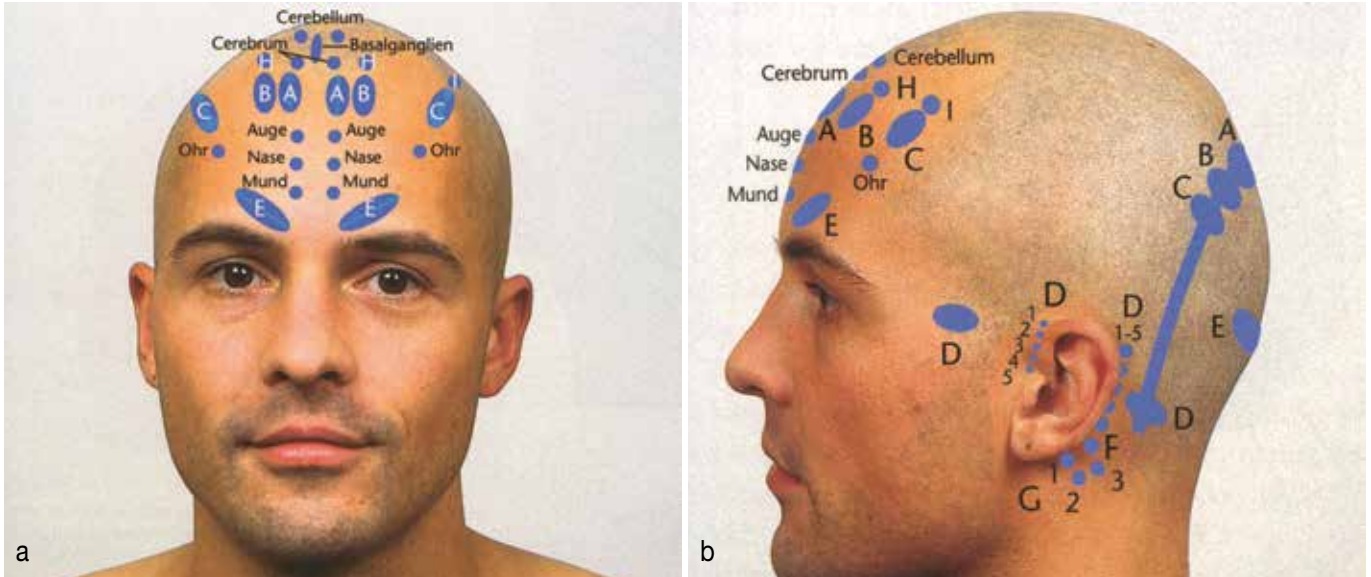


Abb. 6a und b: Frontale Basis-Punkte der Schädelakupunktur nach Yamamoto (YNSA). A: Kopf, Halswirbelsäule (HWS). B: HWS, Nacken, Schulter. C: Schulter, obere Extremität. D: Lendenwirbelsäule (LWS), Becken, untere Extremität. E: Thorax, Brustwirbelsäule, Abdomen. F: N. ischiadicus. G: Knieregion. G1: medial. G2: dorsal. G3: lateral. H: Zusatzzone LWS. I: Zusatzzone Ischias. Basispunkte für Sinnesorgane »Brain-Points«: für Zerebrum, Zerebellum, Basalganglien (mod. nach 28) (© Aus: Ogal HP, Kolster BC [2004]: Propädeutik der Neuen Schädelakupunktur nach Yamamoto [YNSA]. Hippokrates Verlag, Stuttgart)

ganzheitlichen Wunschbehandlung begonnen werden.

Anmerkung

Dieser Beitrag wurde auszugsweise beim Kurs »Akupunktur interdisziplinär« der Universitäts-HNO-Klinik Dresden im Februar 2016 vorgetragen und ist Dr. Jochen M. Gleditsch als Dank für jahrzehntelange Dozententätigkeit gewidmet.

Literatur

- Biesinger E, Reischauer A (2008): Diagnostik und Therapie des vertebrogenen Schwindels. Laryngorhinologie 66, 32–36
- Decher H (1969): Die zervikalen Syndrome in der HNO-Heilkunde. Thieme, Stuttgart
- Domnik L (1965): Über die Beziehung der Halswirbelsäule zu Hals-Nasen-Ohren-Erkrankungen. EFK 12, 585–592
- Deutsche Tinnitus-Liga e.V. (DTL) (2011): Kongress Bonn
- Dosch P (1995): Lehrbuch der Neuraltherapie. Karl F. Haug Fachbuchverlag, Heidelberg
- Gleditsch JM (1999): Akupunktur in der HNO-Heilkunde. 2. Auflage, Hippokrates, Stuttgart
- Gleditsch JM (2005): Reflexzonen und Somatotopien. Urban & Fischer Verlag/Elsevier, München
- Gleditsch JM (2003): MAPS – Mikroakupunkturssysteme – Grundlagen der Praxis der somatotopischen Therapie. Hippokrates, Stuttgart
- Goebel G (2010): Psychische Komorbidität bei Tinnitus. Psychiatr psychoth Up 2 Date 4, 389–409
- Golenhofen M (2008): Tinnitusbehandlung mit komplementärer Medizin. Urban & Fischer, München
- Hamann KF (2010): Schwindel. Ein Ratgeber für Patienten. Zuckschwerdt, Germering
- von Heymann W, Köneke C (2009): Tinnitus bei Hirnstammirritationssyndrom. Manuelle Medizin 47, 239–246
- Hölzl M (2013): Roundtable: Kontroverses in Diagnostik, Therapie und Begutachtung der HWS. 97. Jahrestagung der Vereinigung Südwestdeutscher Hals-Nasen-Ohrenärzte, Ludwigshafen am Rhein, 27. und 28. September
- Hülse M (1981): Gleichgewichtsstörung bei funktioneller Kopfgelenkblockierung – Differenzialdiagnostik. Manuelle Medizin 19, 92–98
- Klug G, Henrich G (2014): Chronisch komplexer Tinnitus. HNO 62 (12), 873–878
- Neuhuber W (2005): Funktionelle Neuroanatomie des kraniozervikalen Übergangs. In Hülse M, Neuhuber W, Wolff HD (Hrsg): Die obere Halswirbelsäule. Springer, Berlin, Heidelberg, New York
- Roeckl T (2013): Forschungsbedarf zu dem Beitrag »Chronischer Tinnitus – eine interdisziplinäre Herausforderung«. Dt Ärzteblatt 110 (35–36), 600 und Vortrag im Zentrum für integrative HNO-Medizin (ZIHM) 2015
- Sauer H (1988): Halsbedingte myoneuralgische Irritationsbeschwerden, ein Vorschlag zur Therapie durch den HNO-Arzt. Laryngorhinootologie 67, 96–99
- Sauer H (2004): Additive Behandlung des zentral-vestibulären Schwindels. HNO 52, 1009–1012
- Sauer H (2012): Craniomandibuläre Dysfunktion und HNO-Heilkunde. HNO-Nachrichten 5, 37–41
- Sauer H (2014): »HWS-Schwindel« und zervikogener Rezeptorschwindel (ZRS), Synopsis aus 40-jähriger HNO Erfahrung. forum Hals-, Nasen-, Ohrenheilkunde 16, 78–82
- Seifert K (1995): Funktionelle Störung der Halswirbelsäule: In: Herberholdt C (Hrsg): Oto-Rhino-Laryngologie in Klinik und Praxis. Band 3, Thieme, Stuttgart, New York
- Scherer H (1985): Halsbedingter Schwindel. Arch Otorhinolaryngol (Suppl. II), 107
- Scherer H (1997): Das Gleichgewicht. 2. Auflage, Springer, Berlin, Heidelberg, New York, Tokio
- Terrahe K (1985): Das zervikale Syndrom in der Praxis des HNO Arztes. Laryngo-Rhino-Otologie 64, 292–299
- Wander R (2000): Funktionskette und Neuraltherapie. In: Becke H, Wagner R, Wander R: Taschenatlas naturheilkundliche Untersuchungstechniken. Hippokrates, Stuttgart
- Wolff HD (1987): Die Sonderstellung des Kopfgelenkbereiches. Springer, Berlin, Heidelberg, New York, Tokio
- Ogal HP, Kolster BC (2004): Propädeutik der Neuen Schädelakupunktur nach Yamamoto (YNSA). Hippokrates Verlag, Stuttgart

Anschrift des Verfassers:

Dr. med. Hartmut Sauer
Medizinisches Versorgungszentrum
(MVZ) Bogenhausen
HNO-Klinik Dr. Gaertner
Possartstraße 27
81679 München
E-Mail info@hno-sauer.de